

# ORTORADIOLOGI NOTER

En kort beskrivelse af de hyppigste problemstillinger og målemetoder -  
Ver. 20231126

Michel Bach Hellfritzsch

Børn

Indholdsfortegnelse

[DDH – Screening og kontrol samt DB-skinnebehandling](#)

[Kontrol efter anlæggelse af spica efter lukket eller åben reposition af lukseret hofte](#)

[Coxitis simplex](#)

[Røntgenoptagelse af bækken hos mindre børn \(op til cirka fire år\)](#)

[Acetabular dysplasi](#)

[Hofteforandringer ved cerebral parese](#)

[Morbus Calvé-Legg-Perthes](#)

[Epifysiolyse af caput femoris eller ”Slipped capital femoral epiphysis” \(SCFE\)](#)

# Hofter

## DDH – Screening og kontrol samt DB-skinnebehandling

Denne undersøgelse foretages blot efter oplæring, idet det anbefales at man først skanner selvstændigt efter 50 superviserede skanninger. Man kan skanne op til 6 måneders alderen, afhængig af størrelsen på caput kernen. Endvidere bliver børnene motorisk mere aktive og kan være svære at skanne, hvorfor røntgenundersøgelse må foretrækkes.

Der skannes på klinisk indikation (indenfor 2 uger efter fødslen – eller når mistanken bliver rejst)

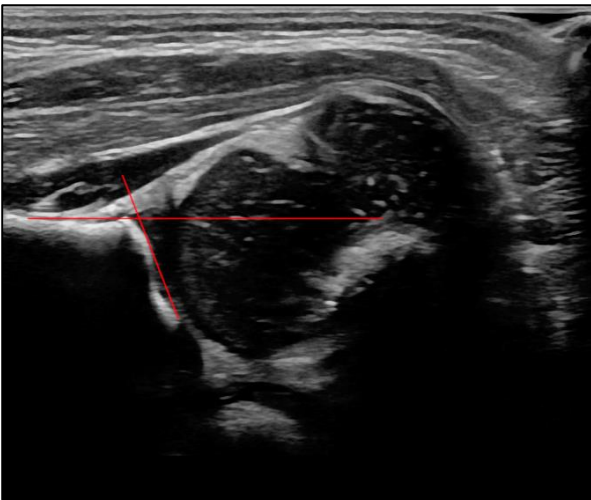
- Positiv Ortolanis eller Barlows test
- Nedsat bevægelighed i hoften
- Forkortet femur
- Breddeøget perineum

Eller risikogrupper (indenfor 6 uger efter fødslen)

- Underkropsstilling
- Oligohydramnios
- Familiær anamnese (forældre, søskende)
- Klumpfod

Forældrene orienteres om konklusionen, samt videre plan (afsluttet ved normal undersøgelse, ellers henvisning til børneortopædkirurgisk opfølgning).

Der skannes efter modificeret Grafs metode, hvor der måles  $\alpha$ -vinkel:



Pige 2 måneder.

Type	$\alpha$ -vinkel	Alder
Normal hofte	$\geq 60^\circ$	Alle aldre
Mangelfuld udviklet hofte	$50^\circ$ - $59^\circ$	Yngre end 12 uger
Let dysplastisk hofte	$50^\circ$ - $59^\circ$	Ældre end 12 uger
Moderat dysplastisk hofte	$43^\circ$ - $49^\circ$	Alle aldre
Svært dysplastisk hofte	$<43^\circ$	Alle aldre

Endvidere vurderes lateraliseringsgraden ved provokation. Dette indgår ikke i Grafs oprindelige metode, men det er min erfaring, at enkelte børn kan have normale vinkler, men dog alligevel løse hofter, der siden udvikler sig til behandlingskrævende dysplasi.

Der benyttes caput dække i procent med og uden provokation. Dækket skal være større end 50 % og der må ikke være betydende lateralisering (Reference?).

Endvidere kan benyttes pubofemoral afstand (PFD) som vejledning, men dette mål er dog beregnet til generel screening.

Hvis der ikke findes normale forhold, orienteres forældrene om fundet, og der foretages henvisning til Børneortopædisk ambulatorium (kopi af beskrivelse fungerer som henvisning). Der tages stilling til hvor hurtigt barnet skal ses: Ved oplagt DDH så hurtigt som muligt (indenfor 7-10 dage) og ved mangelfuld udviklet hoftede om cirka tre uger, således der er chance for normalisering, og dermed så få kontrolskanninger som muligt.

Såfremt der påbegyndes Pevlik sele behandling, kontrolleres barnet vanligvis efter fire uger, hvor det skannes uden sele, så der kan udføres provokation. Efterfølgende kontroller via Børneortopædisk ambulatorium. Barnet følges til normalisering, og herefter med røntgenkontrol.

#### Referencer

F.Q.M.P. van Douveren et al.: "Ultrasound in the management of the position of the femoral head during treatment in a spica cast after reduction of hip dislocation in developmental dysplasia of the hip", J Bone Joint Surg [Br] 2003, 85-B: 117-20.

R. Graf "Hip Sonography. Diagnosis and Management of Infant Hip Dysplasia", Second edition, Springer 2006.

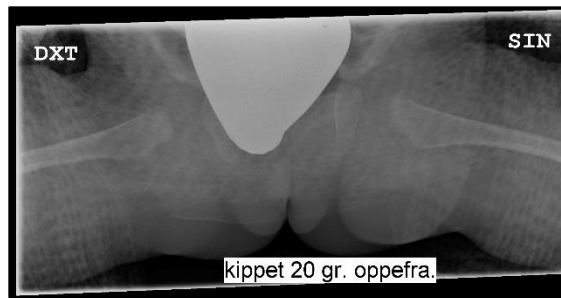
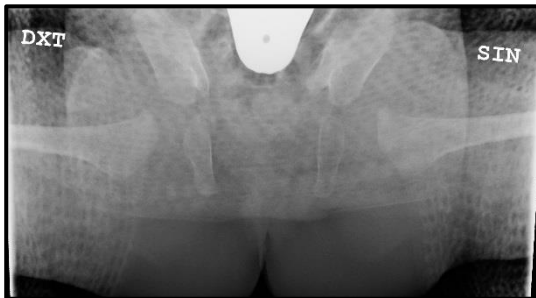
Husum et al.: "Suggestion for new 4.4 mm PFD cut-off value for hip instability in lateral position during DDH screening", Acta Orthopaedica 2019, 90 (1) 88-93.

C. Tréguier et al.: "Pubo-femoral distance: an easy sonographic screening test to avoid late diagnosis of developmental dysplasia of the hip", Eur Radiol, 2013, 23: 836-44.

## Kontrol efter anlæggelse af spica efter lukket eller åben reposition af lukseret hofte

Disse undersøgelser kræver erfaring, og vurderes altid af speciallæge.

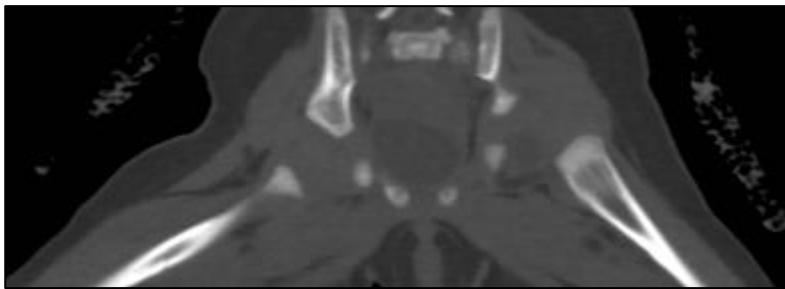
Første valg er aktuelt AP røntgenoptagelse af bækken kippet hhv. 20° kranio-kaudalt og kaudo-kranielt.



Pige 5 mdr.

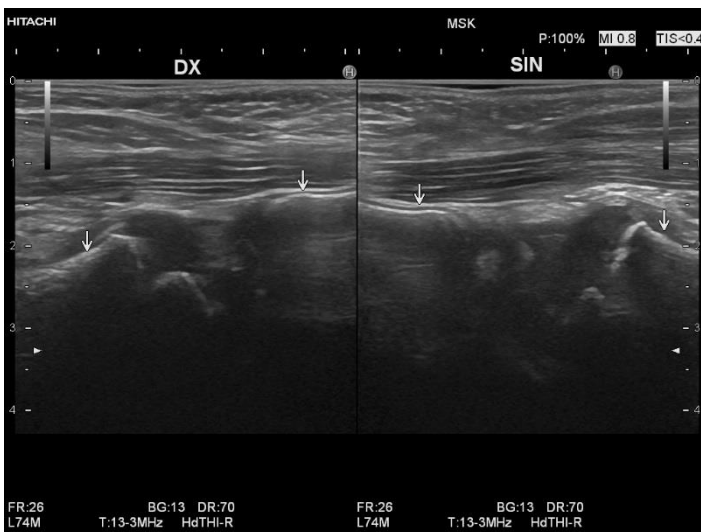
Spicaen vil reducere indblikket, men det spørgsmål der skal besvares, er om akserne af proximale femur peger pænt mod bunden af acetabulum. Ved vurderingen er det vigtigt at tage stilling til evt. rotation af bækkenet. Såfremt caput femoris kernen er anlagt, skal denne ligeledes ligge pænt i acetabulum. Husk af caput lukserer posterior og kranielt.

Hvis der er tvivl om diagnosen foretages umiddelbart CT skanning, dette blot af acetabular regionen. Vurdering af denne undersøgelse kræver særlig erfaring.



CT med ikke-reponeret venstre hofte

Der kan også foretages ultralydskanning. Denne undersøgelse kræver ligeledes særlig erfaring.



Pige 1½ år – korrekt placerede hofter.

Der skannes anteriort fra og forkanten af corpus/ramus superior ossis pubis skal flugte med forkanten af collum femoris. Endvidere ses caput velplaceret i acetabulum. Der vælges passende transducer, evt. mikrokonveks transducer (vaginalprobe kan i nødstilfælde anvendes, den kan dog være lidt svær at holde). Der kan være problemer hvis åbningen i spicaen ikke er stor nok.

MR er selvfølgelig også en mulighed.

Referencer:

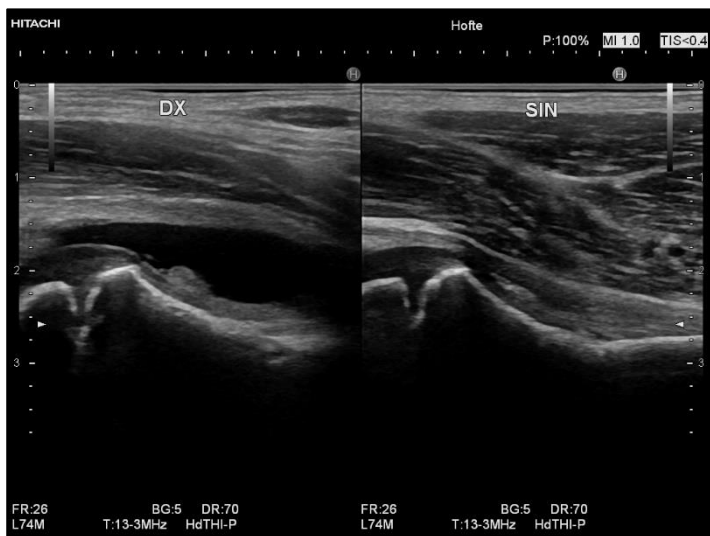
F.Q.M.P. van Douveren et al.: "Ultrasound in the management of the position of the femoral head during treatment in a spica cast after reduction of hip dislocation in developmental dysplasia of the hip", J Bone Joint Surg [Br] 2003, 85-B: 117-20.

## Coxitis simplex

Overvej om undersøgelsen er den korrekte: Kort anamnese (<<1 uge), ikke recidiverende symptomer, afebril, alder omkring 4-8 år. Ellers overvejes Mb. Calvé-Legg-Perthes (Rtg. Bækken Ap+Lauenstein), purulent coxitis, epifysiolyse, debut af artrit (er der symptomer fra flere led? – skan disse!) eller evt. fraktur.

Selve skanningen er simple at udføre, og der kan benyttes den raske hofte til sammenligning.

Caput identificeres og transduceren drejes således at der distalt opnås pænt indblik til collum femoris. Læg mærke til caput kernen, og sammenlign om nødvendigt med den modsidige (Mb. CLP forandringer?). Vær opmærksom på, at det afficerede ben ofte vil være flekteret og udadroteret i hoften. Forsøg ikke at rette dette ud da dette kan gøre ondt, skan i stedet det raske ben i samme stilling hvis der skal sammenlignes.



5-årig dreng med stor ansamling på højre side.

Vær opmærksom på, at der ikke sikkert kan skelnes mellem serøs og purulent coxitis eller artrit. Der påvises eller afkræftes således blot ansamling (synovitis) i hoften. (Ofte kan man dog have indtryk af synovial fortykkelse, hvis der er dette, specielt hvis der er tale om en god transducer).

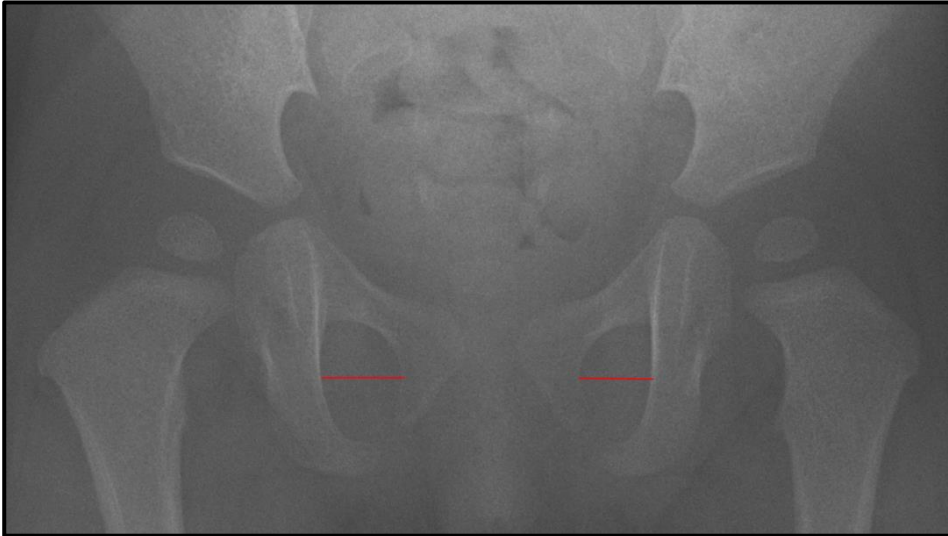
Vær opmærksom på, at doppler undersøgelse ikke sikkert vil hjælpe, da der ikke altid er signal fra inflammatorisk synovium.

## Røntgenoptagelse af bækken hos mindre børn (op til cirka fire år)

Undersøgelsen foretages som en liggende AP optagelse med såvel hofter som knæ ekstenderede og benene parallelle. Såvel bækken rotation som tilt skal undgås. Endvidere må man huske på, at undersøgelser af mindre børn er et kompromis, hvor spørgsmålet ind imellem bliver om billedet er acceptabelt.

For at afgøre om bækkenet ligger lige, kan ud over det visuelle indtryk (se på størrelsen af ala ossis ilii og foramen obturatum på de to sider) anvendes målene Pelvic Rotation Ratio og Pelvic Tilt Index.

### Pelvic Rotation Ratio (of Tönnis and Brunken)

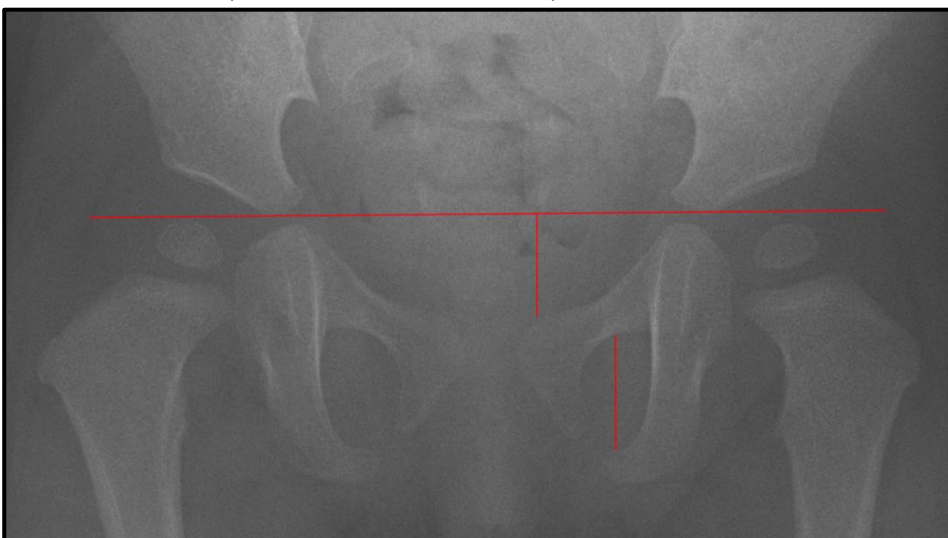


Pige 1 år.

Defineres som ratio mellem  $Q = \text{diameter af højre foramen obturatum} / \text{diameter af venstre foramen obturatum}$ . Skal ligge mellem 0,56 og 1,87. Da vil acetabular index ikke afvige med mere end  $2^\circ$ .

Referencer: Tönnis 1962. Fra "Measurements and Classifications in Musculoskeletal Radiology, Waldt & Woertler, Thieme 2014.

### Pelvic Tilt Index (of Ball and Kommenda)



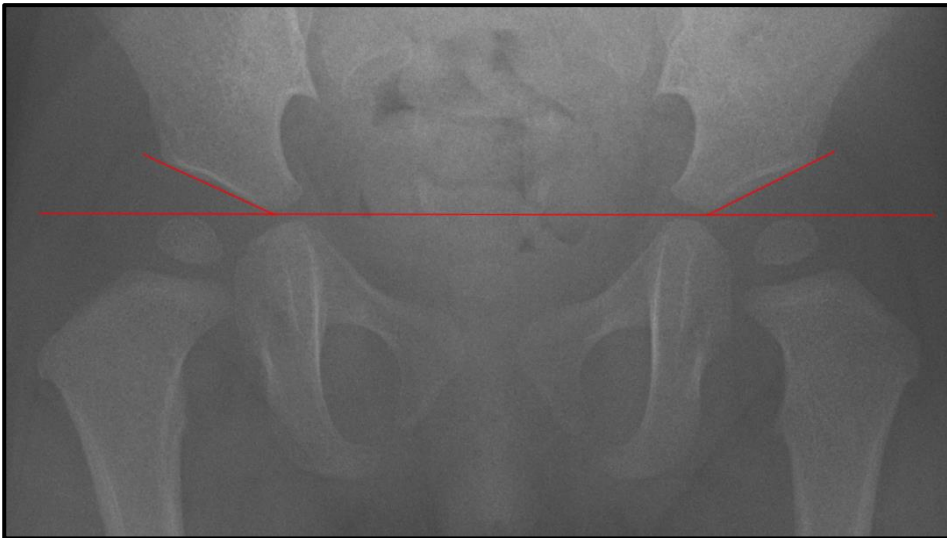
Pige 1 år.



Ratio mellem foramen obturatums vertikale diameter og afstanden mellem den superiore grænse af os pubis ved symfyse og Hilgenreiners linie. Skal ligge mellem 0,75 og 1,20.

Referencer: Ball & Kommenda 1968. Fra "Measurements and Classifications in Musculoskeletal Radiology, Waldt & Woertler, Thieme 2014.

## Acetabular dysplasi



Pige 1 år.

### Acetabular Index (AC Angle of Hilgenreiner)

Alder	Normal gennemsnit	Grad 1 (Normal)	Grad 2 (Let DDH)	Grad 3 (Svær DDH)	Grad 4 (Meget svær DDH)
3-4 mdr.	25	<30	>=30 til <35	>=35 til <40	>=40
5-24 mdr.	20	<25	>=25 til <30	>=30 til <35	>=35
2-3 år	18	<23	>=23 til <28	>=28 til <33	>=33
3-7 år	15	<20	>=20 til <25	>= 25 til <30	>=33
7-14 år	10	<15	>=15 til <20	>= 20 til <25	>=25

Kilde: Classification of acetabular index values (Commission for the Study of DDH, German Society for Orthopedics and Traumatology; source: Tönnis 1984) fra "Measurements and Classifications in Musculoskeletal Radiology, Waldt & Woertler, Thieme 2014).

Grad 1 er inden for en standard deviation fra middelværdien.

Grad 2 er mellem en og to standard deviationer fra middelværdien, kræver follow-up.

Grad 3 og derover er sikkert abnorm.

Jeg kan (klinisk) ikke umiddelbart se nogen grund til at skelne mellem Grad 3 og 4 og det er næppe muligt at måle på børn over 7 år (benyt CE-vinkel), hvorfor jeg foreslår følgende tabel:

Alder	Normal	Grænsedysplastisk	Dysplastisk
3-4 mdr.	<30	>=30 til <35	>=35
5-24 mdr.	<25	>=25 til <30	>=30
2-3 år	<23	>=23 til <28	>=28
3-7 år	<20	>=20 til <25	>=25

Ved ældre børn benyttes Wibergs CE vinkel, med nedre grænse for følgende aldre:

Alder	Nedre normalværdi
5-8 år	19°
9-12 år	25°

13-20 år	26°-30°
----------	---------

Referencer:

Stein-Wexler et al. Pediatric Ortopedic Imaging, Springer 2015.

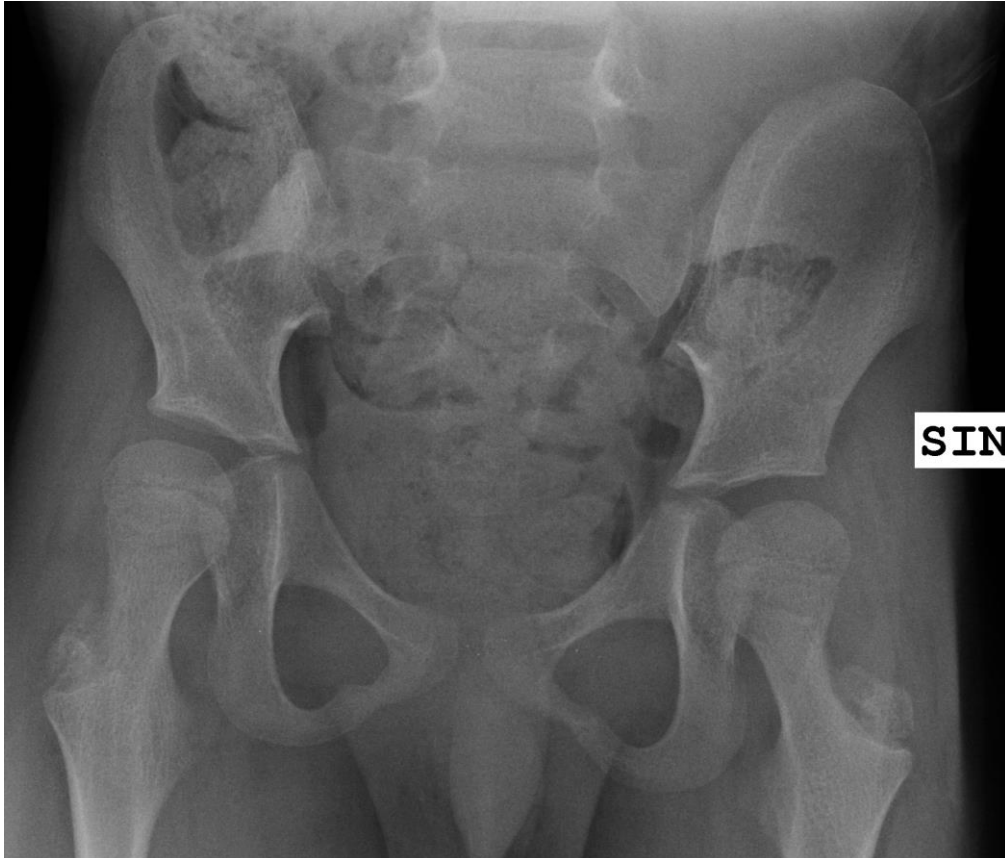[MR bestemmelse af OAI og CAI ad modum Li](#)

Alder	Antal hofter	OAI (°)		CAI (°)	
		Gennemsnit (SD)	95% CI	Gennemsnit (SD)	95% CI
1	84	26,75 (2.57)	26.20 to 27.31	10.17 (1.60)	9.82 to 10.51
2	40	22.24 (2.50)	21.45 to 23.05	8.25 (1.90)	7.65 to 8.86
3	44	19.89 (2.07)	19.26 to 20.52	8.17 (1.48)	7.72 to 8.62
4	46	18.22 (2.26)	17.54 to 18.89	7.91 (1.83)	7.36 to 8.45
5	34	18.51 (1.32)	18.05 to 18.97	8.40 (1.44)	7.90 to 8.90
6	54	17.91 (2.23)	17.30 to 18.52	8.19 (1.74)	7.71 to 8.67
7	32	18.25 (1.97)	17.54 to 18.96	8.05 (1.44)	7.53 to 8.57
8	48	17.64 (2.09)	17.03 to 18.25	8.15 (1.69)	7.66 to 8.64
9	30	16.40 (1.89)	15.69 to 17.10	7.87 (1.34)	7.37 to 8.37
10	30	15.19 (1.75)	14.54 to 15.84	7.52 (1.63)	6.92 to 8.13
11	24	15.56 (2.09)	14.68 to 16.45	8.37 (2.18)	7.45 to 9.29
12	16	14.98 (2.64)	13.57 to 16.38	7.57 (1.44)	6.80 to 8.34

Reference: Li et al.: "Development of the osseous and cartilaginous acetabular index in normal children and those with DDH", J Bone Joint Surg Br, 2012;94-B:1625-31

## Hofteforandringer ved cerebral parese.

Afhængig af sværhedsgraden af cerebral parese, vil der kunne være en større eller mindre grad af påvirkning af hoftelæddene, således at kirurgisk intervention i visse tilfælde vil kunne komme på tale.



Typiske forandringer vil være halisteretisk knogletegning, coxa valga, gracile knogler, dysplastiske hoftelædd og lateralisering.

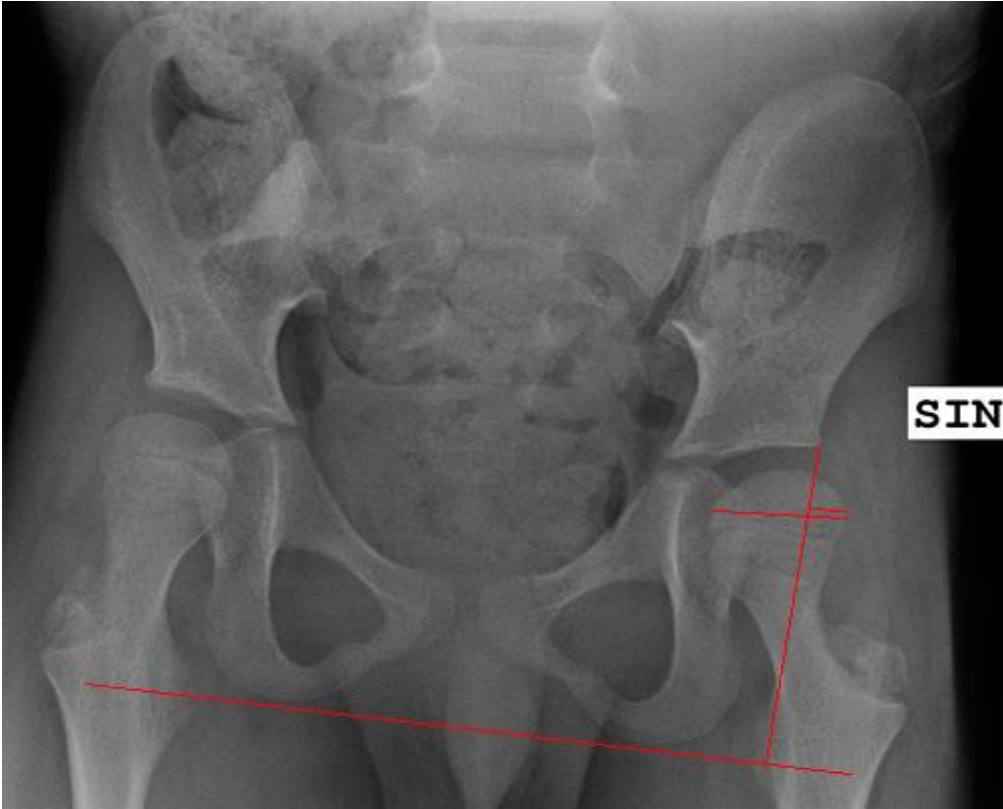Disse forhold beskrives og der udmåles acetabular indeks samt Reimers index.

### Reimers index (Migrationsindeks).

Målet angiver den del af caput femoris der ikke er dækket af acetabulum og angives i procent.

Bækkenets tværgående akse bestemmes ud fra en tværgående linie tangentielt på tuber ischiadicum (denne linie kan i modsætning til Hilgenreiners linie også bestemmes hvis den triradiate brusk ses dårligt). En linie vinkelret på denne gående gennem helt laterale acetabular hjørne (Perkins linie), afgør hvor stor en brøkdelen af caput femoris, der er acetabular dækket. Hvis hoften er lukseret, giver målet ingen mening.

Ved Opfølgingsprogrammet for Cerebral Parese (CPOP), skelnes mellem følgende værdier af Reimers indeks: værdier <33 % følges iht. programmet, ved værdier mellem 33-40 % afgøres det ud fra klinisk vurdering og progressionsrate hvorvidt der skal tilbydes operation og ved værdier >40 % skal der normalt tilbydes operation.



Referencer:

Røntgenmanual [www.cpop.dk](http://www.cpop.dk) ([Link direkte til manualen](#)).

## Morbus Calvé-Legg-Perthes

Der er her tale om avaskulær nekrose (AVN) af caput femoris.

Til diagnostik benyttes primært røntgenoptagelse (bækken AP og Lauensteins projektion).

Differentialdiagnoser

Meyers dysplasi (Uni- og bilateral)

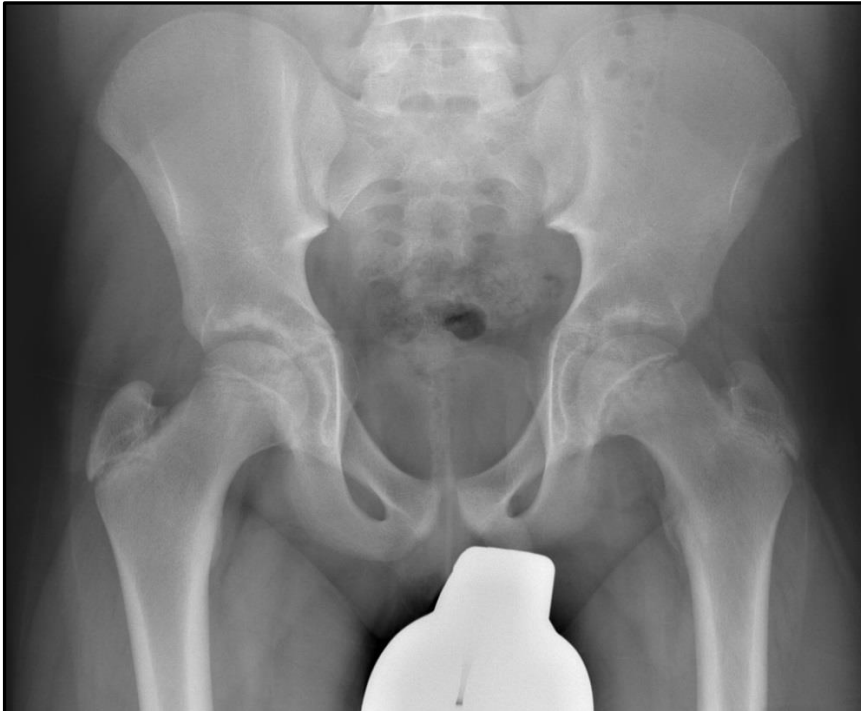Multipel epifysær dysplasi

Hypothyroidisme

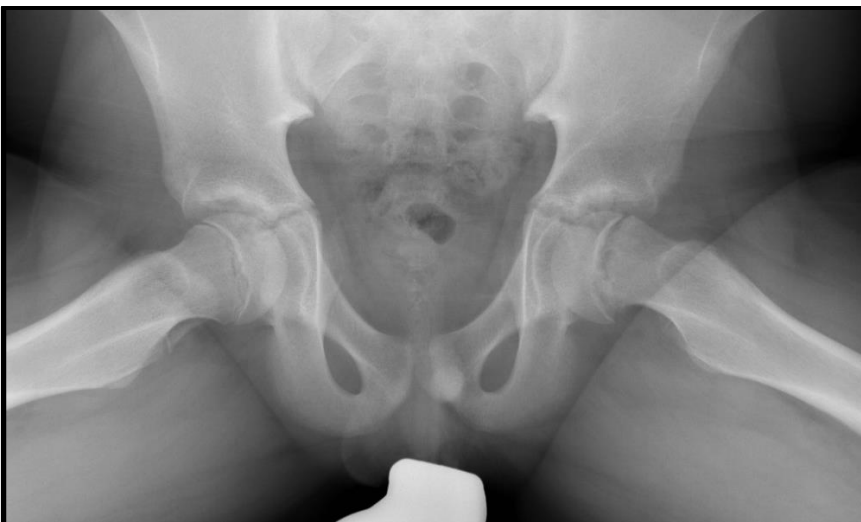Referencer:

## Epifysiolyse af caput femoris eller "Slipped capital femoral epiphysis" (SCFE)

Der er her tale om akut (traume) eller hyppigere subakut tilstand hvor der er tiltagende hoftesmerter (eller knæsmerter!) over uger til måneder, alt imens caput femoris glider posteriort, hvorfor specielt Lauensteins projektion er af stor betydning for diagnostikken. Endvidere er det vigtigt at have den raske side til sammenligning, da forandringerne kan være diskrete i begyndelsen. Det skal bemærkes at der er bilateral sygdom i cirka 10-15% af tilfældene, hvilket kan være asynkront. Vær omhyggelig, diagnosen kan initialt være svær at stille.



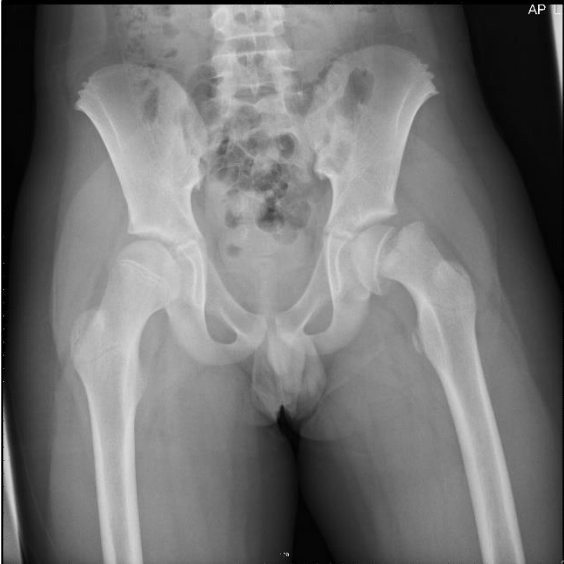13-årig, AP projektion. SFCE sin.



13-årig, Lauensteins projektion

Der bemærkes følgende forandringer på røntgenbillederne:

- Initialt diskret bagud glidning af caput på Lauensteins projektion, sammenlign med den raske side, og i svære tilfælde fuldstændig afglidning heraf. (Tænk over hvad der er posterior og anterior på caput på Lauensteins projektion!)
- Breddeøgning af epifyselinien, hvilket ses på begge projektioner.

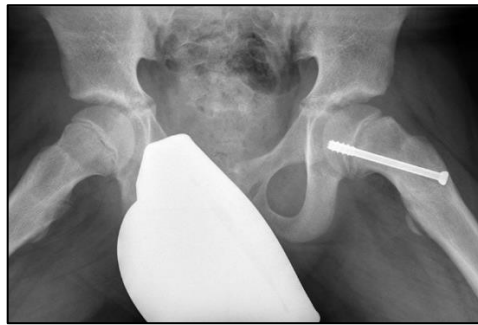
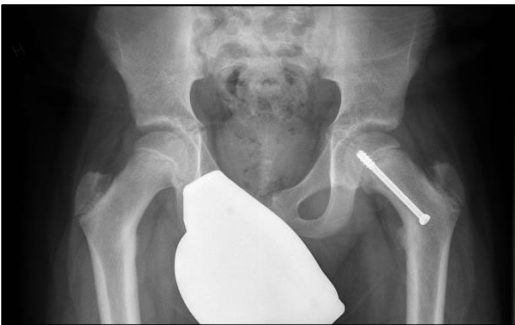
Bækken AP med SCFE sin, 12-årig dreng.

I det aktuelle tilfælde er der blot foretaget AP optagelse, og Lauensteins projektion ville ikke have givet yderligere oplysninger.

Behandlingen er akut kirurgi i form af epifysiodese.

Ved kontrolundersøgelser foretrækkes ligeledes AP og Lauensteins projektion, pga. risikoen for epifysiolyse på modsatte side, men også for at se tegn på AVN i caput på den opererede side. Hvis der blot er tale om kontrol af selve epifysiodesen kan foretages AP og axial optagelse af den aktuelle hofte.



13-årig dreng.

Ved kontrolundersøgelserne skal man være opmærksom på stillingsændring af caput og eller skruen, fusion af epifyselinien, AVN forandringer og vurderer om der er forandringer ved den contralaterale hofte. I sjældne tilfælde kan ses chondrolyse med ledsplateafsmalning.

Referencer:

Stein-Wexler et al. Pediatric Orthopedic Imaging, Springer 2015